

Two Dutch children with tuberculous meningitis

Two Dutch children with tuberculous meningitis

Auteurs H.K. Brand, L.T.L. Sie, J.L. Yntema, W.C.M. de Lange, R. de Groot en A. Warris

Trefwoorden centraal zenuwstelsel, meningitis, *M. tuberculosis*, tuberculose

Key words central nervous system, meningitis, *M. tuberculosis*, tuberculosis

Samenvatting

De ziektegeschiedenissen van twee Nederlandse kinderen met een tuberculeuze meningitis worden besproken. In beide gevallen was er sprake van een aanzienlijke vertraging in het stellen van de diagnose. Het atypische klinische beeld, de onbekendheid van Nederlandse (kinder)artsen met het ziektebeeld, de initieel niet-afwijkende beeldvorming en het aanvankelijk negatieve resultaat van de microbiologische diagnostiek droegen hieraan bij.

Het vroegtijdig stellen van de diagnose en het starten met tuberculostatica zijn van essentieel belang voor een gunstige neurologische uitkomst. Bij de verdenking op tuberculeuze meningitis, op basis van de klinische verschijnselen en liquorafwijkingen, dient direct gestart te worden met therapie, zeker bij een eerder tuberculose-contact of verblijf in een endemisch gebied.

(*Tijdschr Infect* 2006;1:17-22)

Summary

Two Dutch children diagnosed with tuberculous meningitis are presented. The clinical history of both patients demonstrated a significant delay in diagnosis. The atypical clinical presentation, the relative unfamiliarity of Dutch physicians with the disease, the initially normal radiological findings and negative results of the microbiological test results contributed to this delay.

Early diagnosis and treatment are essential for a favourable clinical outcome. Tuberculostatic drugs should be started immediately when tuberculous meningitis is suspected, based on clinical symptoms and biochemical abnormalities of the cerebrospinal fluid, especially with a history of tuberculosis contact or stay in an endemic area.

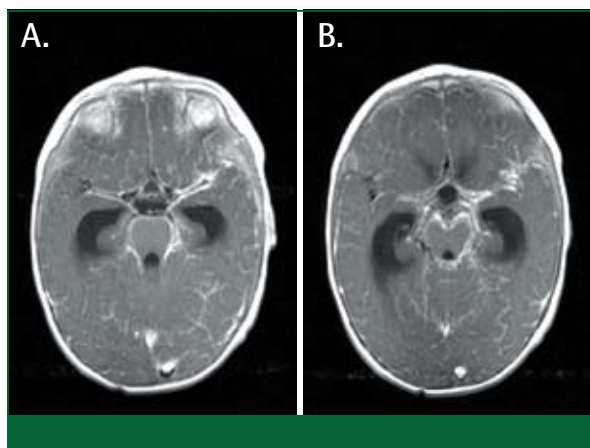
Inleiding

Tuberculeuze meningitis is een ernstig ziektebeeld met een hoge mortaliteit en morbiditeit. Van alle primaire tuberculose-infecties bij kinderen jonger dan 5 jaar, manifesteert 4% zich als een meningitis.¹ In de periode 1993-2003 werden in Nederland 14 kinderen jonger dan 5 jaar met een tuberculeuze meningitis geregistreerd (bron: Nederlandse Tuberculose Registratie van de Koninklijke Nederlandse Centrale Vereniging tot bestrijding der Tuberculose (KNCV), Den Haag). Tien tot veertig procent van de kinderen overlijdt aan de gevolgen van een tuberculeuze meningitis en van de kinderen die

overleven heeft 5-70% restverschijnselen.^{2,3}

Een belangrijke oorzaak van de hoge mortaliteit en morbiditeit is de vertraging die optreedt tussen het begin van de klachten en het stellen van de diagnose. De aspecifieke presentatie van het ziektebeeld, de moeizame detectie van de tuberkelbacil en de onbekendheid van de Nederlandse (kinder)artsen met het ziektebeeld, dragen hiertoe bij.

Aan de hand van twee ziektegeschiedenissen wordt in dit artikel de aspecifieke presentatie, de diagnostische problemen, de behandeling en de klinische uitkomst van tuberculeuze meningitis besproken.



Figuur 1. Transversale T1-gewogen MRI-opnamen met contrast van patiënt B. De afbeeldingen tonen aankleuring van de meningen en basale cisternen en verwijding van de temporaal hoornen passend bij een basale meningitis en hydrocefalie. A. Voornamelijk aankleuring rond de pons en de fissura Sylvii. B. Perifere meningeale aankleuring.

Ziektegeschiedenissen

Patiënt A, een vierjarige Nederlandse jongen, had sinds twee weken klachten van hoofdpijn, algehele malaise en braken zonder koorts. Hij werd hiervoor behandeld met diclofenac en paracetamol. De voor-geschiedenis vermeldde 2,5 jaar eerder een contact met een familielid waarbij een open vorm van tuberculose was vastgesteld. Bij het contactonderzoek werd een mantouxomslag bij deze patiënt geconstateerd, waaraan echter geen medicamenteuze consequenties verbonden werden. De X-thorax liet bij herhaling geen afwijkingen zien.

Toen het beeld zich uitbreidde met klachten van scheelzien en moeite met lopen, werd de patiënt elders opgenomen. Bij lichamelijk onderzoek werd een pathologische voetzoolreflex rechts en een dubieuze abducensparese rechts gevonden. Beeldvormende diagnostiek met CT en MRI van het cerebrum liet geen afwijkingen zien. Liquoronderzoek toonde een pleiocytose (270/3 mononucleaire cellen en 12/3 polynucleaire cellen), een verhoogde totale eiwitconcentratie (850 mg/l) en een sterk verlaagde glucosewaarde (0,9 mmol/l). De glucosewaarde in het serum was 5,9 mmol/l. Er werd gestart met ceftriaxon 100 mg/kg i.v. en aciclovir 30 mg/kg/d i.v., omdat een infectieuze meningoencefalitis werd overwogen.

Vanwege toenemende sufheid en meningeale prikkeling, werd de patiënt onder de verdenking van een encefalitis met aanwijzingen voor intracranieële drukverhoging overgeplaatst naar de afdeling kin-

derneurologie van het UMC St Radboud. Hier werd een afwijkend neurologisch beeld gezien, dat gekenmerkt werd door een verminderd bewustzijn, een relatieve bradycardie, papiloedeem beiderzijds, een abducensparese rechts, een hypotone tetraparese en pathologische voetzoolreflexen beiderzijds. Gezien de bedreigde vitale functies en de evidente intracranieële drukverhoging, werd een ontlastende lumbaalpunctie verricht. Hierbij werd een hoge liquordruk (50 cm H₂O) gemeten, waardoor besloten werd om een lumboperitoneale drain te plaatsen. Deze drain werd in een later stadium vervangen door een ventriculoperitoneale drain.

Het liquoronderzoek liet een opnieuw een lymfocyttaire pleiocytose (60 cellen/ μ l; 96% lymfocytair), een verhoogde totale eiwitconcentratie (804 mg/l) en een sterk verlaagde glucosewaarde (0,8 mmol/l) zien. De PCR op het herpes-simplex-virus (HSV), enterovirussen en *M. tuberculosis*-complex was negatief en de liquorkweek toonde geen groei van bacteriële of fungale verwekkers. De Ziehl-Neelsen-kleuring op zuurvaste staven in de liquor was negatief. De mantouxtest was negatief. Het bloedonderzoek toonde een CRP van 6 mg/l, een leukocytenaantal van $7,1 \times 10^9/l$ met in de differentiatie 80% neutrofiële segmentkernigen, 16% lymfocyten en 3% monocytten, een glucosegehalte van 7,0 mmol/l en een normale nier- en leverfunctie. De X-thorax liet geen afwijkingen zien.

De MRI van het cerebrum die acht dagen na presentatie werd herhaald, liet nu een aankleuring van de basale meningen zien met ventrikeldilatatie. Gezien het klinische beeld van een basale meningitis, de biochemische afwijkingen van de liquor, het wisselende temperatuursbeloop (maximaal 39,6°C) en het ontbreken van een effect van de ingestelde antibiotische therapie, werd onder verdenking van een tuberculeuze meningitis zeventien dagen na het ontstaan van de klachten gestart met tuberculostatica (isoniazide 10 mg/kg en rifampicine 20 mg/kg gedurende 7 maanden, pyrazinamide 30 mg/kg en ethambutol 15 mg/kg gedurende de eerste 2 maanden), prednison 1 mg/kg gedurende 2 weken (waarna de dosering prednison werd afgebouwd tot 0,3 mg/kg per 2 dagen) en pyridoxine 20 mg per dag. Vanwege het uitblijven van een klinische verbetering werd vier weken na de start van de behandeling met tuberculostatica en corticosteroiden een vijfdaagse dexamethasonkuur (1 mg/kg) gegeven, waarna vlot herstel inzette. De patiënt kon gemobiliseerd worden, maakte beter contact en liet een positieve gedragsverandering zien.

Uit de liquor werd na vier weken *M. tuberculosis* ge-

kweekt met een normale gevoeligheid voor de tuberculostatica. Bij controle na twaalf maanden waren er matig ernstige gedragsproblemen. De controle-MRI van het cerebrum liet geen afwijkingen zien.

In dezelfde periode werd patiënt B gezien, een éénjarige Nederlandse jongen. Hij presenteerde zich elders met sinds drie dagen peracut opgetreden klachten van spugen, minder contact maken en minder brabbelen. Tevens was er een opvallende flexiëstand van de rechterhand en een extensiestand van het rechterbeen, evenals een voorkeursstand van het hoofd naar links. De CT van het cerebrum liet een beeld passend bij multipole kleine infarcten in de linkerhersen helft zien. Op basis van deze bevindingen werd gestart met ascal 3,5 mg/kg/d. De patiënt werd een week later in verband met het persisteren van de neurologische afwijkingen overgeplaatst naar de afdeling kinderneurologie van het UMC St Radboud. Hier werd een ziek, prikkelbaar kind gezien met koorts (39°C), een wisselend bewustzijn zonder meningeale prikkeling, een hemiparese rechts en aan beide zijden pathologische voetzoolreflexen.

De ingezette diagnostiek naar de oorzaak van de infarcteringen toonde geen cardiale, metabole of stollingsafwijkingen aan. Het liquoronderzoek liet een lymfocyttaire pleiocytose zien (72 cellen/ μ l, 88% lymfocytair), een sterk verhoogde eiwitconcentratie (2.037 mg/l) en een sterk verlaagde glucosewaarde (0,6 mmol/l). Het bloedonderzoek toonde een CRP van 12 mg/l, een BSE van 20 mm/uur, een Hb-gehalte van 5,2 mmol/l, een leukocytenaantal van $17,5 \times 10^9/l$ met in de differentiatie 56% neutrofiële segmentkernen, 29% lymfocyten en 14% monocytën en een normale nier- en leverfunctie. De glucosewaarde in het serum werd niet bepaald. De thoraxfoto liet een infiltraat paracardiaal links gelegen, zien.

Differentiaaldiagnostisch werd, gezien het neurologische beeld, de liquorafwijkingen en de intermitterende koorts, gedacht aan een infectieuze of para-infectieuze vasculitis of cerebritis. Er werd gestart met ceftriaxon 50 mg/kg/d i.v. en aciclovir 30 mg/kg/d i.v. De moleculaire diagnostiek op de liquor naar HSV, enterovirussen en *Borrelia* bleek negatief. Het serologische onderzoek naar HSV, varicella-zoster-virus, Epstein-Barr-virus, *Mycoplasma pneumoniae*, *Borrelia* en lues toonde geen verwekker aan. De verrichte MRI van het cerebrum liet, naast een drietal cysteuze laesies in de linkerhersen helft verdacht voor oudere infarcten, een nieuw infarct in de capsula interna zien

met basale aankleuring van de meningen en een hydrocephalus (zie *Figuur 1*). Op grond van het neurologische beeld met de intermitterende koorts, de basale meningitis en het lage liquorglucosegehalte, werd een tuberculeuze meningitis overwogen. Ter behandeling van de hydrocephalus werd een ventriculoperitoneale drain geplaatst. Het neurologische beeld werd gecompliceerd door het optreden van convulsies die behandeld werden met luminal 5,5 mg/kg/d.

Vijftien dagen na het begin van de klachten werd op geleide van de liquorchemie, de beeldvorming en het klinische beeld gestart met tuberculostatica (isoniazide 10 mg/kg/d en rifampicine 15 mg/kg/d gedurende 9 maanden en pyrazinamide 30 mg/kg/d gedurende 2 maanden), prednison 2 mg/kg/d gedurende 4 weken (waarna de dosering prednison in 3 maanden werd afgebouwd) en pyridoxine 10 mg/d. Er werd niet gestart met ethambutol, gezien de kans op visusverlies ten gevolge van een neuritis optica. Hiermee dient rekening gehouden te worden, met name bij zeer jonge kinderen, omdat visusverlies bij deze groep moeilijk te objectiveren is. Gezien het pulmonale infiltraat werd een bronchoscopie verricht. Microscopie van het bronchoalveolaire spoelsel toonde zuurvaste staven met de Ziehl-Neelsen-kleuring. Het PCR-*M. tuberculosis*-complex was positief in zowel de liquor- als het bronchoalveolaire spoelsel. Ook de reactie van mantoux bleek positief.

In verband met het veelvuldige contact met een uit Rusland afkomstige vrouw werd, gezien de kans op een multiresistente *M. tuberculosis*, de therapie aangevuld met ethambutol 15 mg/kg/d en ciproxin 20 mg/kg/d. De ethambutol werd gestopt toen de vermoedelijke Russische bron bij screening op tuberculose met een mantouxtest en een X-thorax negatief bleek te zijn. Bij het contactonderzoek had het zusje een positieve mantouxreactie, waarvoor zij gedurende zes maanden profylactisch met isoniazide behandeld werd. De aanvankelijk dubieuze afwijking in de rechterhilus op de thoraxfoto, bleek bij herhaling niet afwijkend. De overige gezinsleden, inclusief een hoestende opa, bleken negatief. De bron is, ondanks het uitgebreide contactonderzoek in de directe omgeving van de patiënt, niet duidelijk geworden.

Tien dagen na de start van de therapie trad een klinische verbetering op, waarbij de dwangstand van het hoofd verdween en spontane motoriek van de rechter extremiteiten zichtbaar werd. Zes weken na het begin van de klachten toonde een controle-

MRI van het cerebrum een tuberculoom in het putamen. De aankleuring van de meningen was afgenomen ten opzichte van de vorige opname. Geleidelijk verbeterde de klinische toestand van de patiënt. Een controle-MRI van het cerebrum na zes maanden toonde geen afwijkingen meer. Bij de controle na elf maanden werd nog een licht hemibeeld rechts gezien, maar convulsies deden zich niet meer voor.

Discussie

Tuberculeuze meningitis ontstaat na een hematogene verspreiding van de mycobacteriën uit een primaire focus, meestal in de longen. In de cortex of meningen vormen zich kleine laesies, tuberkels genoemd, die bestaan uit mononucleaire cellen rond enkele mycobacteriën. Een doorbraak van deze laesies naar de ventrikels en de subarachnoidale ruimte leidt tot de ontsteking en occlusie van de meningeale vaten met cerebrale ischemie tot gevolg. Deze doorbraak kan na enkele weken tot maanden, maar soms ook pas na jaren, leiden tot een infectie. Het ontstekingsinfiltraat, gelokaliseerd in met name de basale cisternen en meningen, veroorzaakt aantasting van de basale kernen, schade aan de hersenzenuwen en belemmering van de liquorafvoer.⁴

De beschreven ziektegeschiedenissen illustreren een aantal belangrijke kenmerken van tuberculeuze meningitis. De klinische presentatie is variabel, atypisch en sterk bepalend voor de uitkomst van de ziekte. Er worden drie stadia onderscheiden en de prognose wordt voornamelijk bepaald door het stadium waarin gestart wordt met de therapie. Na een prodromale periode met klachten van algehele malaise, gewichtsverlies, koorts, hoofdpijn en gedragsveranderingen, volgt meestal na enkele weken een beeld met meningeale prikkeling en focale neurologische verschijnselen.

Er is sprake van het eerste stadium, indien het bewustzijn ongestoord is en er geen focale neurologische verschijnselen optreden. De klinische uitkomst van dit stadium is goed. Stadium twee wordt gekenmerkt door een verlaagd bewustzijn met of zonder focale neurologische verschijnselen. Bij kinderen die zich presenteren met ernstige neurologische verschijnselen (convulsies of complete quadriplegie) en/of comateus zijn, is sprake van een stadium drie. In deze laatste groep is de morbiditeit hoog en de mortaliteit ongeveer 50%.⁵

Bij patiënt B was er anamnestic geen tuberculo-

secontact geweest. Gezien de specifieke kliniek en initiële beeldvorming, werd differentiaaldiagnostisch gedacht aan andere onderliggende aandoeningen met trombotische complicaties, waardoor er een duidelijke vertraging tussen de eerste ziekteverschijnselen en het starten van de behandeling met tuberculostatica optrad. Het ontbreken van snelle, accurate microbiologische diagnostiek heeft tot gevolg dat de beslissing om te starten met tuberculostatica initieel genomen moet worden op grond van het klinisch beeld, de radiologische bevindingen en de liquorafwijkingen. Recent tuberculosecontact, herkomst uit en/of een langdurig verblijf in een endemisch gebied en aanwijzingen voor een buiten het centraal zenuwstelsel gelokaliseerde tuberculose, zijn hierbij belangrijke gegevens.

De afwijkingen van de liquor bij een tuberculeuze meningitis bestaan uit een gematigde pleiocytose met een dominante lymfocyttaire reactie, een verhoogde eiwitconcentratie en sterk verlaagde glucosewaarden.⁶ De hoge openingsdruk bij de liquorpunctie weerspiegelt de verhoogde intracraniale druk ten gevolge van een afvoerbelemmering door de inflammatie van de basale meningen. De liquorkweek wordt als gouden standaard beschouwd, maar de uitslag duurt vaak enkele weken. Het microscopisch aantonen van zuurvaste staven met een Ziehl-Neelsen- en/of auraminekleuring in de liquor is een snelle methode, maar de sensitiviteit is laag.

Nieuwe moleculair diagnostische methoden zoals de PCR, worden in toenemende mate gebruikt. In een meta-analyse naar de toepasbaarheid van amplificatiemethoden op liquor bij het stellen van de diagnose van tuberculeuze meningitis, werd geconcludeerd dat deze tests een hoge specificiteit hebben (98%), maar een lage sensitiviteit (56%).⁷ Deze lage sensitiviteit kan het gevolg zijn van het kleine aantal bacteriën in de liquor, onvoldoende materiaal en inhibitie van de amplificatie door bestanddelen van de liquor.

Bij neuro-radiologisch onderzoek is de triade van aankleurende basale meningen, hydrocephalus en infarceringen zeer verdacht voor een tuberculose van het centraal zenuwstelsel.⁸ Uit een recente studie blijkt dat tevens hyperdensiteiten in de basale cisternen op een CT van het cerebrum zonder contrasttoediening typisch zijn voor een tuberculeuze meningitis.⁹ De ziektegeschiedenissen van de twee patiënten illustreren dat deze afwijkingen niet altijd bij de presentatie van de klinische symptomen aan-

Aanwijzingen voor de praktijk

1. Isoniazideprofylaxe is altijd geïndiceerd bij een mantouxomslag na een bewezen tuberculosecontact bij kinderen jonger dan 5 jaar.
2. Een tuberculeuze etiologie dient overwogen te worden, wanneer bij een meningitis de liquorafwijkingen gekenmerkt worden door een matige pleiocytose, een sterk verhoogde eiwitconcentratie en een sterk verlaagde glucosewaarde in combinatie met een verhoogde openingsdruk.
3. Vroegtijdige initiatie met tuberculostatica en prednison kan morbiditeit en mortaliteit door een tuberculeuze meningitis voorkomen en/of verminderen.

wezig zijn. Daar deze complicaties zich later in het ziekteproces kunnen ontwikkelen, dient herhaling van de beeldvorming overwogen te worden bij een onduidelijke etiologie of klinische achteruitgang.¹⁰ De initiële therapie van een tuberculeuze meningitis op de kinderleeftijd dient te bestaan uit isoniazide, rifampicine, pyrazinamide en ethambutol. Volgens de huidige landelijke richtlijnen dient de behandeling negen maanden gecontinueerd te worden, waarbij na twee maanden de pyrazinamide en ethambutol gestopt worden.¹¹ In een recent overzichtartikel wordt geconcludeerd dat behandeling gedurende zes maanden bij een tuberculeuze meningitis even effectief zou zijn, indien de kans op een resistente *M. tuberculosis* klein is.¹² Studies die een behandelingsduur van zes maanden direct vergelijken met een langere behandelingsduur, ontbreken echter nog.

Beide patiënten kregen corticosteroïden als adjuvante therapie. Corticosteroïden verminderen de schadelijke effecten van inflammatoire mediators die vrijkomen na lysis van de micro-organismen tijdens de therapie. Diverse studies hebben een positief effect van de behandeling met steroïden laten zien op vooral de mortaliteit in de vroege, ernstige stadia van tuberculeuze meningitis. De beschreven effecten op de morbiditeit zijn tegenstrijdig.¹³⁻¹⁵

Blijvende neurologische gevolgen van tuberculeuze meningitis zijn motorische problemen, visusproblemen en gehoorschade, gedragsveranderingen, epilepsie en mentale retardatie.

Leeftijd en het stadium van de ziekte zijn voorspellend voor de uitkomst van een tuberculeuze meningitis.¹⁶ Voor de leeftijd geldt dat hoe jonger het kind

is, hoe slechter de prognose is.

Gezien de positieve mantouxreactie na het tuberculosecontact in de voorgeschiedenis van patiënt A, had eerder in het ziektebeloop een tuberculeuze meningitis overwogen moeten worden. Volgens de richtlijnen van het Landelijke Coördinatiebestuur Infectieziektebestrijding (LCI) is bij kinderen onder de vijf jaar in de directe omgeving van een persoon met een open vorm van tuberculose, primaire profylaxe geïndiceerd, onafhankelijk van de mantouxreactie.¹⁷ In deze leeftijdscategorie hebben kinderen een grotere kans op het ontwikkelen van ziekte na een infectie.

Conclusie

Het is van belang om bij een aseptische meningitis en liquorafwijkingen, zoals een gematigde celreactie met een hoge eiwitconcentratie en sterk verlaagde glucosewaarde, altijd een tuberculeuze etiologie te overwegen. De initiële beeldvorming is niet altijd richtinggevend en de resultaten van de microbiologische diagnostiek laten vaak lang op zich wachten. Men dient daarom bij de verdenking op tuberculeuze meningitis, op basis van de klinische verschijnselen en liquorafwijkingen, direct te starten met de therapie, zeker bij eerder tuberculosecontact of een verblijf in een endemisch gebied. Hiermee voorkomt men het optreden van een vertraging tussen de presentatie en het starten van de therapie, hetgeen zal bijdragen aan een betere prognose voor het kind met betrekking tot de neurologische afwijkingen. Bij een mantouxomslag is isoniazideprofylaxe altijd geïndiceerd bij kinderen

jonger dan vijf jaar. Het is een kunstfout om deze kinderen met thoraxfoto's te volgen.

Referenties

1. Smith KC. Tuberculosis in children. *Curr Probl Pediatr* 2001;31:1-30.
2. Farinha NJ, Razali KA, Holzel H, Morgan G, Novelli VM. Tuberculosis of the central nervous system in children: a 20-year survey. *J Infect* 2000;41:61-8.
3. Paganini H, Gonzalez F, Santander C, Casimir L, Berberian G, Rosanova MT. Tuberculous meningitis in children: clinical features and outcome in 40 cases. *Scand J Infect Dis* 2000;32:41-5.
4. Rigaud M, Borkowsky W. Tuberculosis in Children. In: Rom WN, Garay SM, editors. *Tuberculosis*. 2nd. ed. Philadelphia: Lipincott, Williams & Wilkins; 2004. p. 609-24.
5. Yaramis A, Gurkan F, Elevli M, Soker M, Haspolat K, Kirbas G, et al. Central nervous system tuberculosis in children: a review of 214 cases. *Pediatrics* 1998;102:E49.
6. Donald PR, Schoeman JF, Cotton MF, Van Zyl LE. Cerebrospinal fluid investigations in tuberculous meningitis. *Ann Trop Paediatr* 1991;11:241-6.
7. Pai M, Flores LL, Pai N, Hubbard A, Riley LW, Colford JM Jr. Diagnostic accuracy of nucleic acid amplification tests for tuberculous meningitis: a systematic review and meta-analysis. *Lancet Inf Dis* 2003;3:633-43.
8. Bernaerts A, Vanhoenacker FM, Parizel PM, Van Goethem JW, Van AR, Laridon A, et al. Tuberculosis of the central nervous system: overview of neuroradiological findings. *Eur Radiol* 2003;13:1876-90.
9. Andronikou S, Smith B, Hatherhill M, Douis H, Wilmshurst J. Definitive neuroradiological diagnostic features of tuberculous meningitis in children. *Pediatr Radiol* 2004;34:876-85.
10. Andronikou S, Wieselthaler N, Smith B, Douis H, Fieggen AG, Van TR, et al. Value of early follow-up CT in paediatric tuberculous meningitis. *Pediatr Radiol* 2005;35:1092-9.
11. Hartwig NG, Van Doornum G. *Blauwdruk pediatrie antimiocrobiële therapie / Sectie pediatrie infectieziekten*, 2e herziene editie 2001. *Onder auspiciën van de NVK en VIZ*. 1e ed. Zeist: Glaxo Wellcome; 1995.
12. Van Loenhout-Rooyackers JH, Keyser A, Laheij RJ, Verbeek AL, Van der Meer JW. Tuberculous meningitis: is a 6-month treatment regimen sufficient? *Int J Tuberc Lung Dis* 2001;5:1028-35.
13. Schoeman JF, Van Zyl LE, Laubscher JA, Donald PR. Effect of corticosteroids on intracranial pressure, computed tomographic findings, and clinical outcome in young children with tuberculous meningitis. *Pediatrics* 1997;99:226-31.
14. Thwaites GE, Nguyen DB, Nguyen HD, Hoang TQ, Do TT, Nguyen TC, et al. Dexamethasone for the treatment of tuberculous meningitis in adolescents and adults. *N Engl J Med* 2004;351:1741-51.
15. Prasad K, Volmink J, Menon GR. Steroids for treating tuberculous meningitis. *Cochrane Database Syst Rev* 2000: CD002244.
16. Mahadevan B, Mahadevan S, Serane VT. Prognostic factors in childhood tuberculous meningitis. *J Trop Pediatr* 2002;48:362-5.
17. Landelijke Coördinatiestructuur Infectieziektebestrijding. *Protocol Infectieziekten: Tuberculose* 2003.

Ontvangen 9 januari 2006, geaccepteerd 1 februari 2006.

Correspondentieadres

Mw. drs. H.K. Brand, AGIKO Kindergeneeskunde
Drs. J.L. Yntema, kinderarts-pulmonoloog
Prof. dr. R. de Groot, kinderarts-infectioloog
Mw. dr. A. Warris, kinderarts-infectioloog

UMC St Radboud
Afdeling Kindergeneeskunde 833
Postbus 9101
6500 HB Nijmegen
Tel.: 024 361 44 12
E-mail: a.warris@cukz.umcn.nl

Mevr. dr. L.T.L. Sie, kinderneuroloog

UMC St Radboud
Afdeling Kinderneurologie

Drs. W.C.M. de Lange, longarts

UMC St Radboud
Afdeling Longziekten

Correspondentie graag richten aan
mw. dr. A. Warris.

Belangenconflict: geen gemeld.
Financiële ondersteuning: geen gemeld.